“Et si on dormait mieux ?”

SSMG 04 octobre 2025

TOMAGRA Florence ORL

Florence TOMAGRA



CHU de Liège

Université de Liège

- Otologie & Otochirurgie
- Audiophologie de l'enfant
- Pédiatrie (<6 ans)

Centre des Marronniers Liège

Profession libérale

- Pédiatrie (<6 ans)
- Troubles oromyofonctionnels

SAHOS de l'enfant

= Trouble respiratoire du sommeil catactérisé par des épisodes répétés d'obstruction partielle (hypopnées) ou complète (apnées) des voies aérienne supérieures pendant le sommeil associés à :

- une désaturation en O2
- des micro-réveils
- des conséquences cliniques (troubles neurocognitifs, comportementaux, cardiovasculaires, croissance)

Prévalence selon l'âge

0-1 an

<1% de la poulation générale

2-6 ans

2 à 4% de la population générale *

Période de croissance adénotonsillaire !!

7-12 ans

1 à 3% de la population générale

MAIS influence croissante du surpoids/obésité

13-18 ans

Prévalence très dépendante du niveau d'obésité

Jusqu'à 30-40% chez adolescents obèses

*Alors que la prévalence du ronflement est de 7-12% ! Symptôme non spécifique !

Anamnèse

“ Dans la majorité des cas le diagnostic peut être suspecté par l’anamnèse ! ”

Anamnèse ORL

- **Symptômes nocturnes rapportés :**
  - Ronflements habituels (fréquence, intensité, position)
  - Irrégularités/pauses respiratoires/apnées observées par les parents
  - Respiration difficile
  - Sommeil agité : réveils multiples, mouvements fréquents
  - Positions anormales (tête en hyperextension)
  - Sudation nocturne excessive
  - Enurésie nocturne
  - Enfant qui dort “trop bien”
  - Respiration buccale nocturne (obstruction nasale chronique)

Anamnèse ORL

- **Symptômes diurnes :**
  - Somnolence diurne
  - Troubles de l’attention, difficultés scolaires, irritabilité, troubles du comportement
  - Difficultés de se réveiller le matin
  - Endormissement en voiture, persistance de siestes après 4 ans

Anamnèse ORL

- **Facteurs de risque ORL :**
  - Hypertrophie adénoïdienne, amygdalienne
  - Rhinite chronique
  - Trouble de la ventilation nasale
  - Otite séreuse chronique, otites moyennes aigues à répétition
  - Voix nasonnée
  - Respiration buccale nocturne et diurne
  - Allergies connues vs symptômes allergiques vs terrain allergique familial

- **Terrain - contexte médical :**
  - Obésité vs cassure courbe staturo-pondérale
  - Anomalies cranio-faciales (dysmorphies faciales, fentes, rétrognatie, syndromes malformatifs)
  - Antécédents familiaux de SAHOS
  - Syndromes génétiques (trisomie 21, Pierre-Robin, ...)

Examen clinique ORL

1. Faciès

- Faciès adénoïdien
- Malposition linguale (position basse), protrusion de la langue en phonation
- Cernes, coloration des téguments
- Hypotonie de l’hémiface inférieure
- Hypoplasie du massif facial moyen et inférieur
- Faciès long
- Respiration buccale, béance labiale
- Pommettes peu développées
- Pouce, tétine, parafonctions
- Rétro/prognatie, rétro/promandibulie

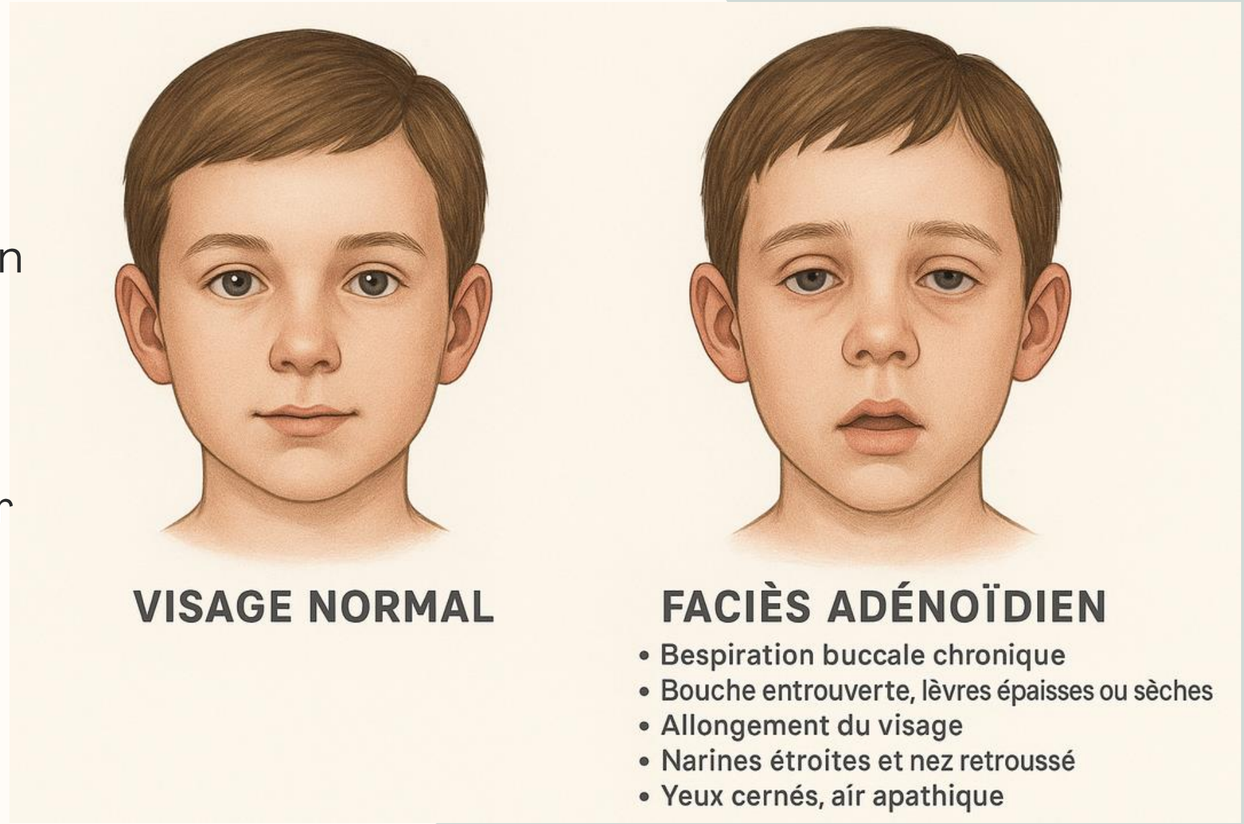

2. Rhinoscopie antérieure

- Déviation du dorsum nasal
- Déviation septale
- Hypertrophie turbinale inférieure
- Sécrétions nasales - état hypersécrétoire
- Test de perméabilité nasale (Glatzel)



2. Rhinoscopie antérieure

- **Déviation du dorsum nasal**
- Déviation septale
- Hypertrophie turbinale inférieure
- Sécrétions nasales - état hypersécrétoire
- Test de perméabilité nasale (Glatzel)



2. Rhinoscopie antérieure

- Déviation du dorsum nasal
- **Déviation septale**
- Hypertrophie turbinale inférieure
- Sécrétions nasales - état hypersécrétoire
- Test de perméabilité nasale (Glatzel)



2. Rhinoscopie antérieure

- Déviation du dorsum nasal
- Déviation septale
- **Hypertrophie turbinale inférieure**
- Sécrétions nasales - état hypersécrétoire
- Test de perméabilité nasale (Glatzel)

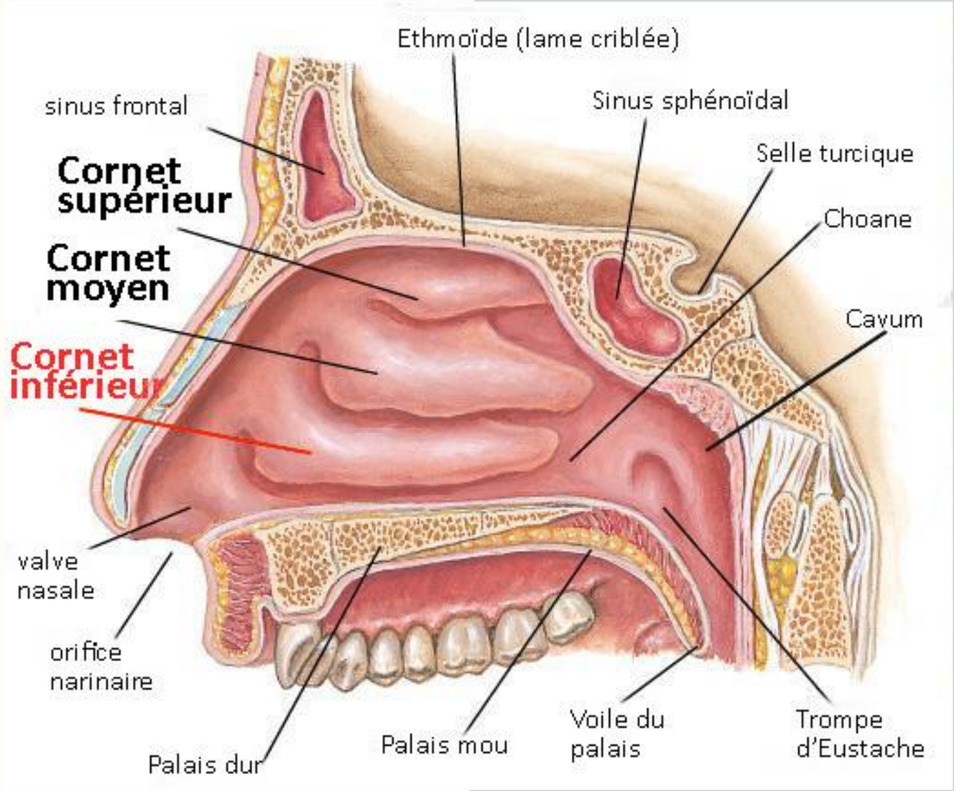

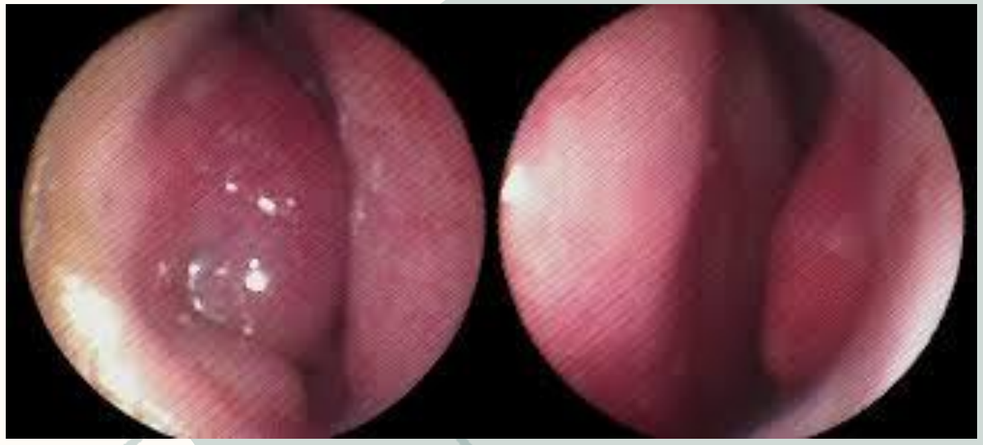

2. Rhinoscopie antérieure

- Déviation du dorsum nasal
- Déviation septale
- Hypertrophie turbinale inférieure
- Sécrétions nasales - état hypersécrétoire
- **Test de perméabilité nasale** (**Glatzel**)



3. Cavité buccale et oropharynx

- **Amygdales**
- Voile (court, long, présence de fente, postérieur)
- Luette (bifide, longue)
- Langue (frein de langue, macroglossie, malposition linguale)
- Palais ogival / Maxillaire étroit / Protrusion des fronts incisifs
- Diasthème interdentaire
- Hygiène bucco-dentaire

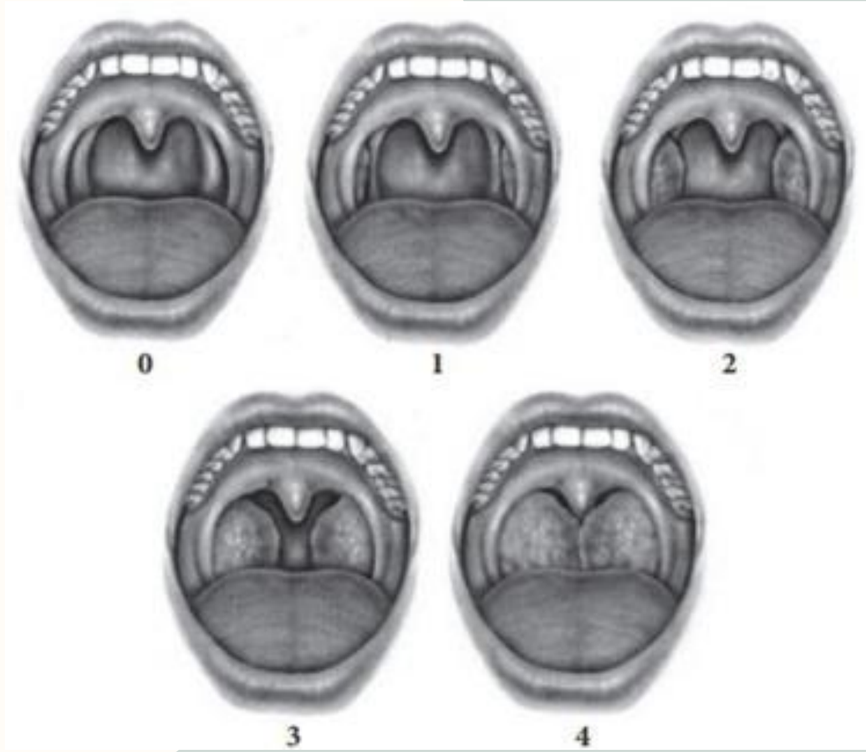

Score de gradation des amygdales (classification de Friedman)

Examen langue en position neutre !

- **Grade 0** : amygdales non visibles (amygdalectomie)
- **Grade 1** : amygdales cachées dans la loge
- **Grade 2** : amygdales dépassent la loge
- **Grade 3** : amygdales dépassent la loge largement, sans atteindre la ligne médiane
- **Grade 4** : amygdales “kissing tonsils” = se touchent sur la ligne médiane

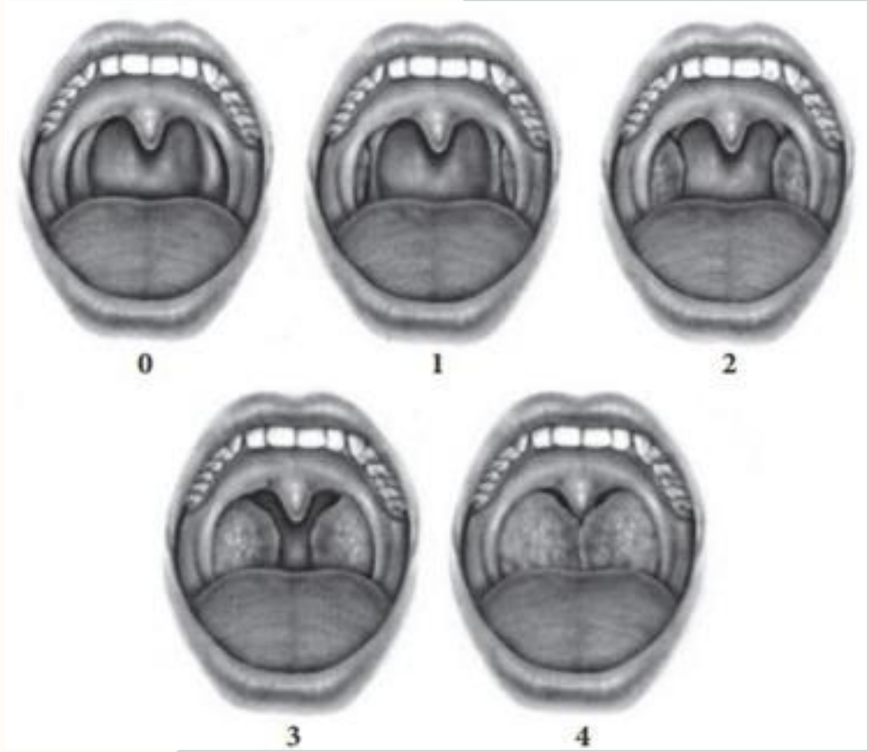

Attention aux idées reçues !

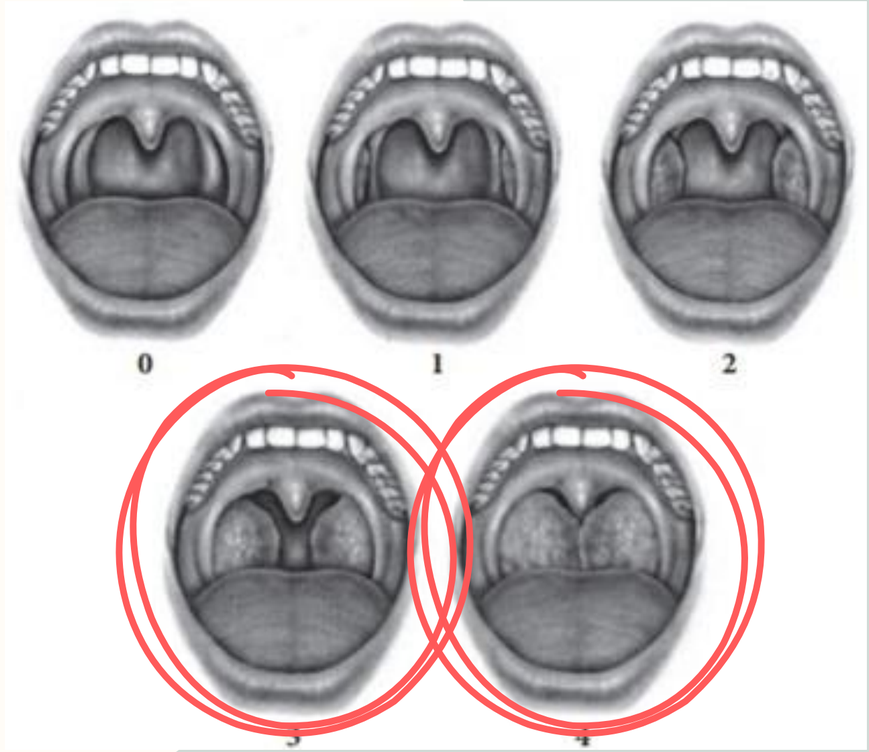

3. Cavité buccale et oropharynx

- Amygdales
- **Voile** (court, long, présence de fente, postérieur)
- Luette (bifide, longue)
- Langue (frein de langue, macroglossie, malposition linguale)
- Palais ogival / Maxillaire étroit / Protrusion des fronts incisifs
- Diasthème interdentaire
- Hygiène bucco-dentaire

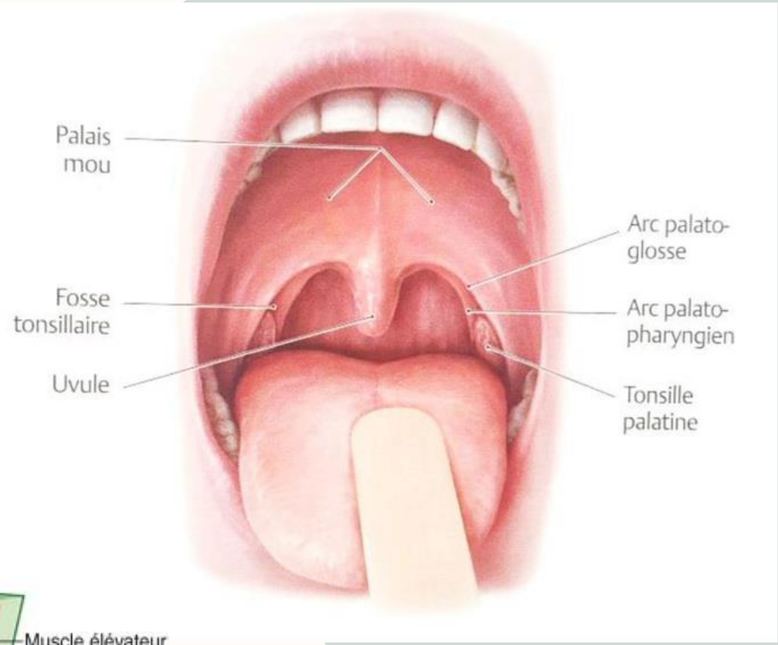

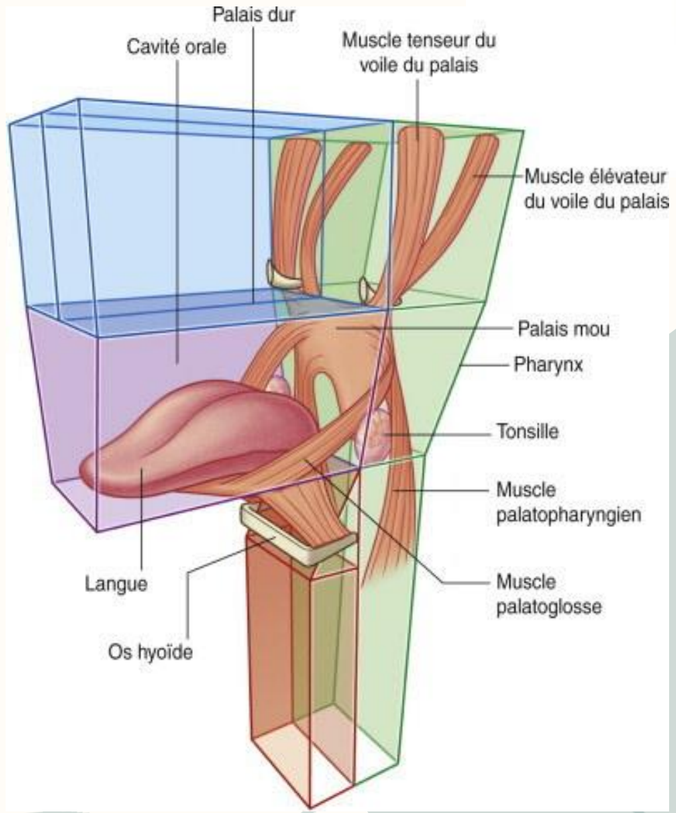

3. Cavité buccale et oropharynx

- Amygdales
- Voile (court, long, présence de fente, postérieur)
- **Luette** (**bifide, longue**)
- Langue (frein de langue, macroglossie, malposition linguale)
- Palais ogival / Maxillaire étroit / Protrusion des fronts incisifs
- Diasthème interdentaire
- Hygiène bucco-dentaire





3. Cavité buccale et oropharynx

- Amygdales
- Voile (court, long, présence de fente, postérieur)
- Luette (bifide, longue)
- **Langue** (frein de langue, macroglossie, malposition linguale)
- Palais ogival / Maxillaire étroit / Protrusion des fronts incisifs / Béance
- Rétro-prognatie, rétro-promandibulie
- Diasthème interdentaire
- Hygiène bucco-dentaire







Source: Bruno Bissonnette, Igor Luginbuehl, Thomas Engelhardt
Syndromes: Rapid Recognition and Perioperative Implications, 2nd Ed.
Copyright © McGraw-Hill Education. All rights reserved.

4. Otoscopie

- Otite séreuse/séro-muqueuse chronique
  souvent liée à une hypertrophie adénoïdienne !!!
- Dysperméabilité tubaire

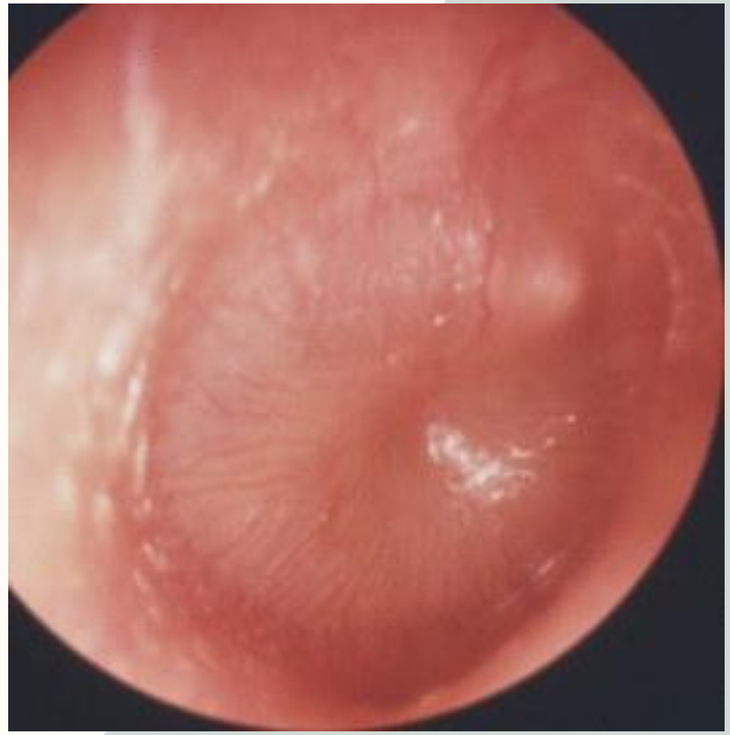

Endoscopie naso-pharyngo-laryngée

- Après anesthésie locale (xylométazoline-tétracaïne HCl) chez les enfants de > 1 an
- Permet d'observer les obstacles des voies aériennes supérieures en position verticale et en état d'éveil
- Examen indolore, mais gênant

Endoscopie naso-pharyngo-laryngée

- Permet :
  - d’exclure une obstruction nasale précoce
  - de préciser le % d’obstruction de la choane (végétations)
  - d’exclure des signes de reflux pharyngo-laryngés
  - d’évaluer le caractère “plongeant” des amygdales
  - évaluer la perméabilité de la filière respiratoire

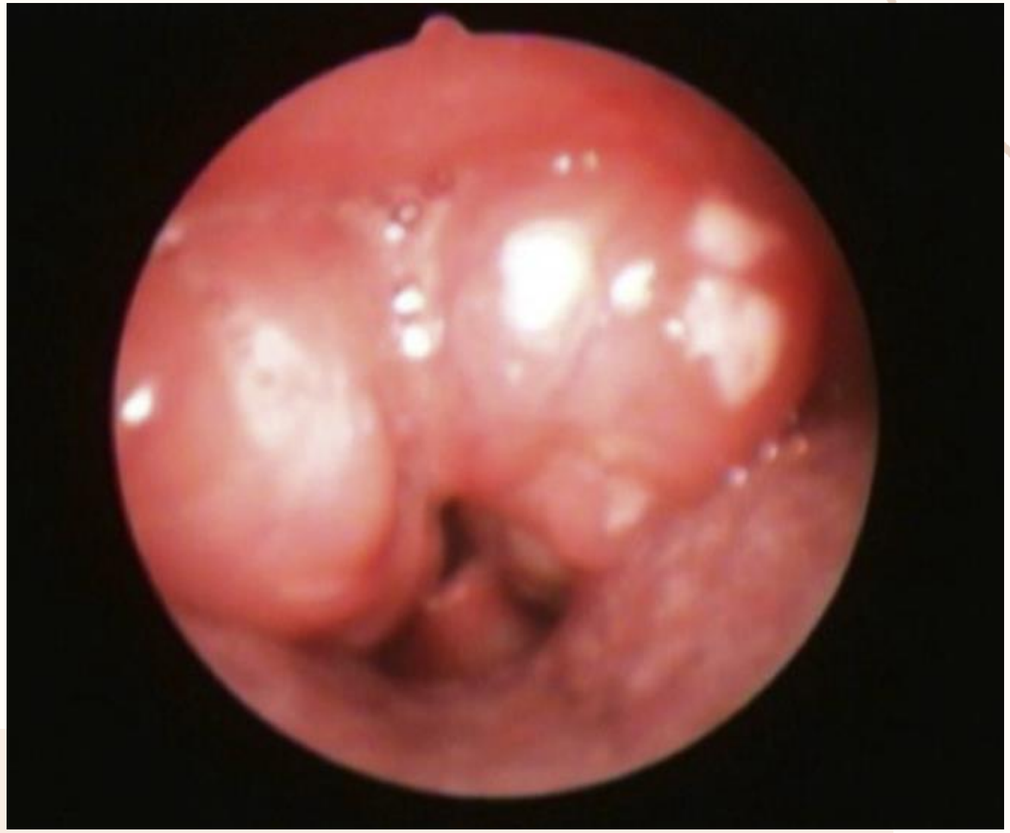

Traitements ORL

Adénotonsillectomie

- **Traitement de 1ère intention** des **troubles respiratoires obstructifs du sommeil de l'enfant** (**SAHOS**)
    - Hypertrophie adénotonsillaire + SAHOS suspecté
    - ~~Ronflement isolé~~
    - Permet de lever l'obstruction nasopharyngée et oropharyngée

- Suites opératoires :
    - Nécessite une nuit de surveillance si SAHOS avéré
    - 7 à 10 jours sans école
    - Suites opératoires très aléatoires d'un point de vue douleurs post-opératoires
    - Régime mou et lisse
    - Complications : hémorragie post-amygdalectomie, complications respiratoires (+++ si SAHOS sévère), déshydratation/dénutrition/insuffisance vélaire, complication infectieuse.

Amygdalectomie

Techniques chirurgicales

- Amygdalectomie classique (aux instruments froids et/ou à la bipolaire) = extra-capsulaire
  - Réalisée dans la majorité des cas

- Amygdalectomie à la coblation = intra-capsulaire
  - A privilégier dans des contextes d'insuffisance vélaire (luette bifide, voile court) ou de ronchopathie/SAHOS sans infections à répétition
    - Risques hémorragiques post-opératoires diminués
    - Douleurs post-opératoires diminuées
    - Chirurgie + conservatrice

PSG - Polygraphie ventilatoire nocturne

~~**PSG Préopératoire**~~	**PSG / Polygraphie ventilatoire nocturne préopératoire**
Enfant sain, > 2 ans avec tableau clinique évocateur (ronchopathie, pauses respiratoires, hypertrophie amygdalienne, retentissement scolaire/comportemental)	**Enfants avec comorbidités ou facteurs de risques** (< 2 ans, obésité, anomalie crânio-faciales, trisomie 21, trouble neuro-développemental sévère, cardiopathie congénitale ou maladie pulmonaire chronique, maladie neuromusculaire)
	Discordance clinique/anamnèse

Autres chirurgies :

- **Adénoïdectomie** à la curette de Beckmann
- “Septoplastie” à éviter avant la fin de la croissance
- **Turbinoplastie inférieure** à la radiofréquence (Célon)
- Uvulopalatoplastie, très rarement proposée chez l’enfant
- Chirurgies maxillo-faciales et **orthodontiques**

Ce que vous devez retenir ...

L’anamnèse seule permet de suspecter le SAHOS dans la majorité des cas !

Ecoutez les parents ! Il existe parfois des discordances entre l’examen clinique et l’anamnèse !

L’adénotonsillectomie est le traitement de 1ère intention du SAHOS de l’enfant.

Si doute, référez les patients vers des spécialistes compétents.