



Dépistage en Néphrologie

Cas clinique

Docteur Catherine Masset

Néphrologie-Dialyse

28 Janvier 2023

Cas clinique

Mr Dupont, âgé de 35 ans, consulte en raison de la présence d'une hématurie microscopique à plusieurs reprises à la médecine du travail.

Il s'agit d'un patient de 90 kg pour une taille de 1m80, sans antécédent notable, hormis un tabagisme depuis l'âge de 15 ans.

Il boit peu, environ 1l/24h. Il ne décrit aucune plainte urinaire basse.

Il est très inquiet car sa belle-mère est dialysée et il a peur de se retrouver dans le même cas.

Ses paramètres lorsque vous le voyez sont

- _ TA = 154/70
- _ FC = 105 battements/min
- _ L'examen clinique est banal

Quelle exploration peut-on proposer ?

- A. Aucune, les soins de santé sont déjà bien assez déficitaires comme ça
- B. Bandelette urinaire
- C. Gaz du sang
- D. Biologie de routine générale
- E. Scanner abdominal
- F. Aucune des propositions ci-dessus

L'exploration montre...

- _ La tigelette urinaire est positive pour le sang et montre une trace de protéines
- _ La biologie sanguine ne révèle pas d'anomalie particulière
- _ La créatinine est à 1.02 mg/dl – CKD-EPI 98 ml/min

Faut-il poursuivre l'exploration ?

- A. Non : il boit peu, c'est normal qu'on retrouve une tige positive pour les GR et une trace d'albumine et la fonction rénale est normale
- B. Scanner abdomino-pelvien +/-C avec clichés urographiques
- C. Echographie rénale
- D. RUSUCU
- E. Artériographie rénale
- F. Echantillon urinaire avec mesure quantitative de protéinurie, d'albuminurie et rapport à la créatinine
- G. Aucune des propositions ci-dessus

L'exploration montre...

- _ Rapport protéine/créatinine 100 mg/g créatinine
- _ Rapport albumine/créatinine 40 mg/g de créatinine
- _ SU : 80 GR/ μ l
- _ L'échographie rénale révèle un kyste cortical simple
- _ Les clichés urographiques sont rassurants

Quelle est l'étape suivante ?


- A. On peut rassurer le patient, il n'a pas de souci à se faire pour ses reins
- B. Il doit bénéficier d'un suivi biologique de routine annuel
- C. Il doit voir un urologue de manière urgente
- D. Il doit perdre du poids
- E. Il doit arrêter de fumer
- F. Il doit voir un néphrologue
- G. Aucune des propositions ci-dessus

3 ans plus tard...

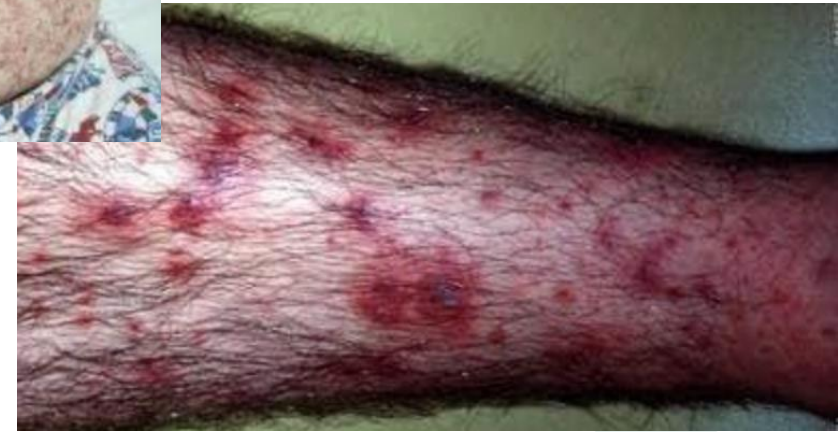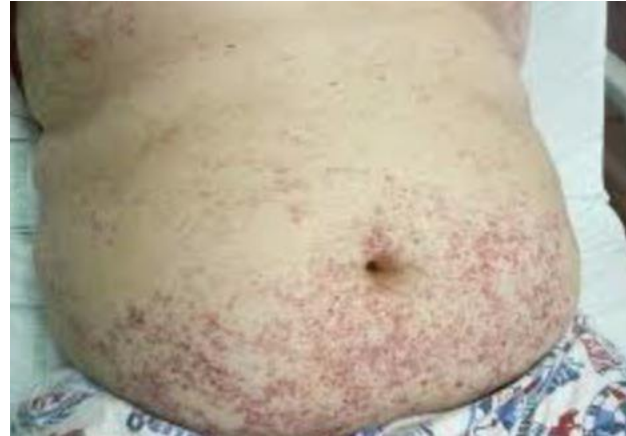- _ Vous avez perdu le patient de vue, sa vie professionnelle et familiale est fort prenante...
- _ Il vient vous voir en catastrophe
 - _ Il vômite depuis 3 jours et a du mal à s'alimenter, avec de grosses douleurs à la déglutition
 - _ Il fait de la fièvre jusqu'à 38.9 et de gros frissons
 - _ Les urines sont foncées, il a même l'impression qu'elles sont brunâtres par moments
 - _ Il a noté l'apparition d'une éruption cutanée au niveau des membres et également un peu du tronc
- _ Il est hyper-anxieux pcq'il craint une méningococcémie, il y a eu un cas dans l'école de sa fille

Examen clinique

- _ Patient fébrile à 40°, pâle et cerné
- _ Angine érythémato-pultacée



Il vous a amené un pot d'urine et vous montre ses lésions cutanées.



Que proposez-vous ?

- A. Un frottis de gorge
- B. Un passage immédiat aux urgences
- C. Un contrôle biologique
- D. Une bandelette urinaire
- E. Des antibiotiques et une expectative armée
- F. Un dosage quantitatif de protéinurie
- G. Un RUSUCU
- H. L'ensemble de ces propositions

Que donne l'exploration ?

- _ Frottis de gorge : association fusospirillaire
- _ Biologie sanguine
 - _ Urée 87 mg/dl
 - _ Créatinine 2.17 mg/dl
 - _ CKD-EPI 39 ml/min
 - _ CRP 200 mg/l
- _ RUSU : Prot +++, 327 GR, 58 GB
- _ Pu 6.5 g/g créat, Albu 5.8 g/g créat

Que peut-on proposer ?

- A. Hospitalisation pour hydratation, antibiothérapie et suivi d'évolution
- B. Retour à domicile et suivi rapproché
- C. Consultation urologique urgente
- D. Consultation néphrologique urgente
- E. Aucune des propositions ci-dessus



Merci de votre participation !