

# LEJEUNE ETIENNE

Unité de l'épaule

Chef de service adjoint  
Clinique Saint-Luc 5004 BOUGE

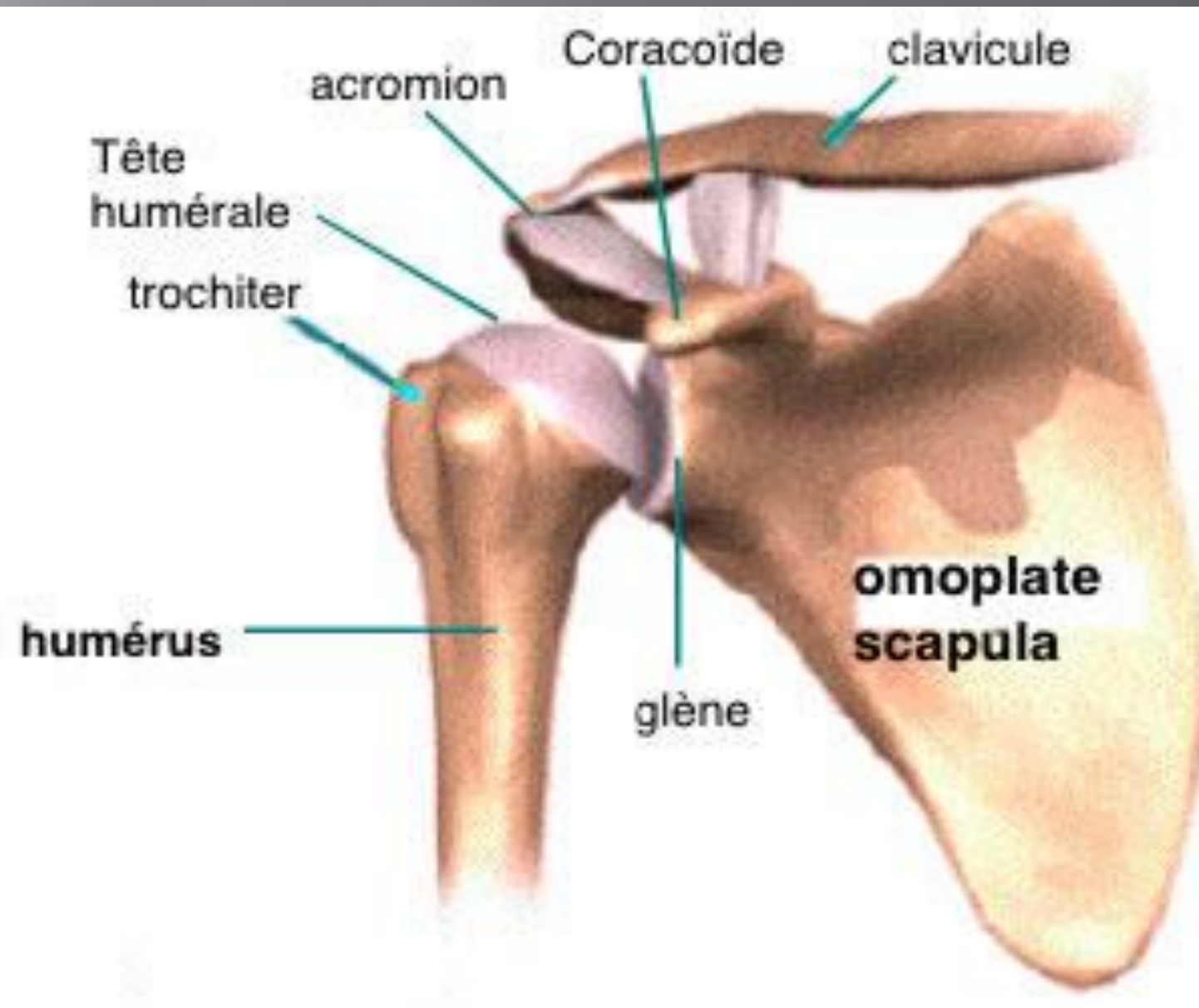
« Docteur, j'ai mal à l'épaule »



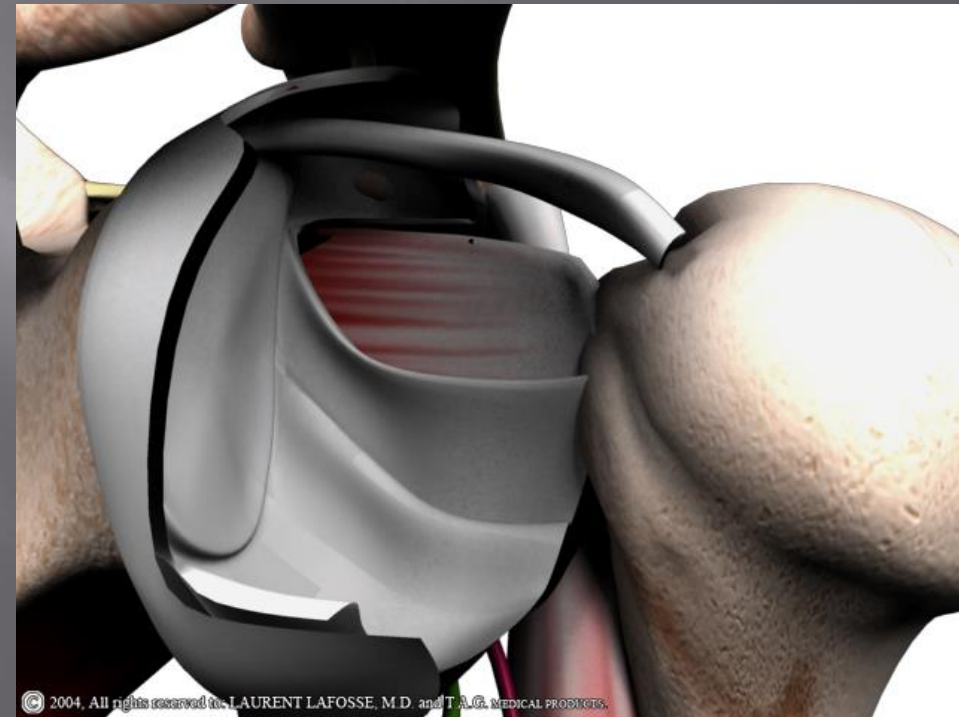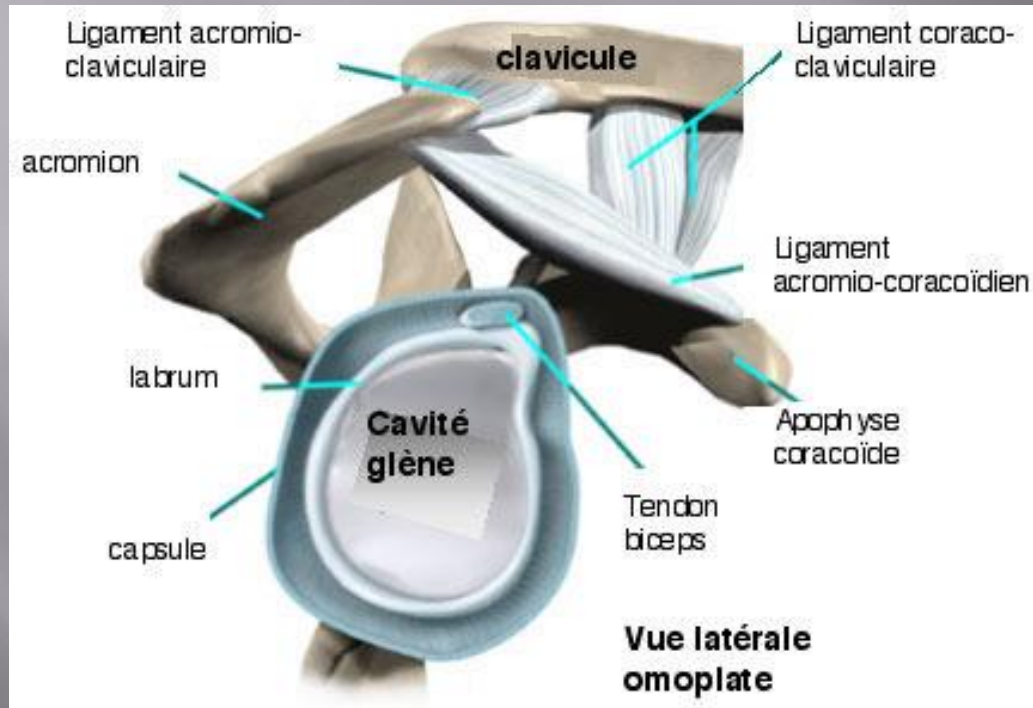
Actualisé 2018; féminisation de la médecine oblige!



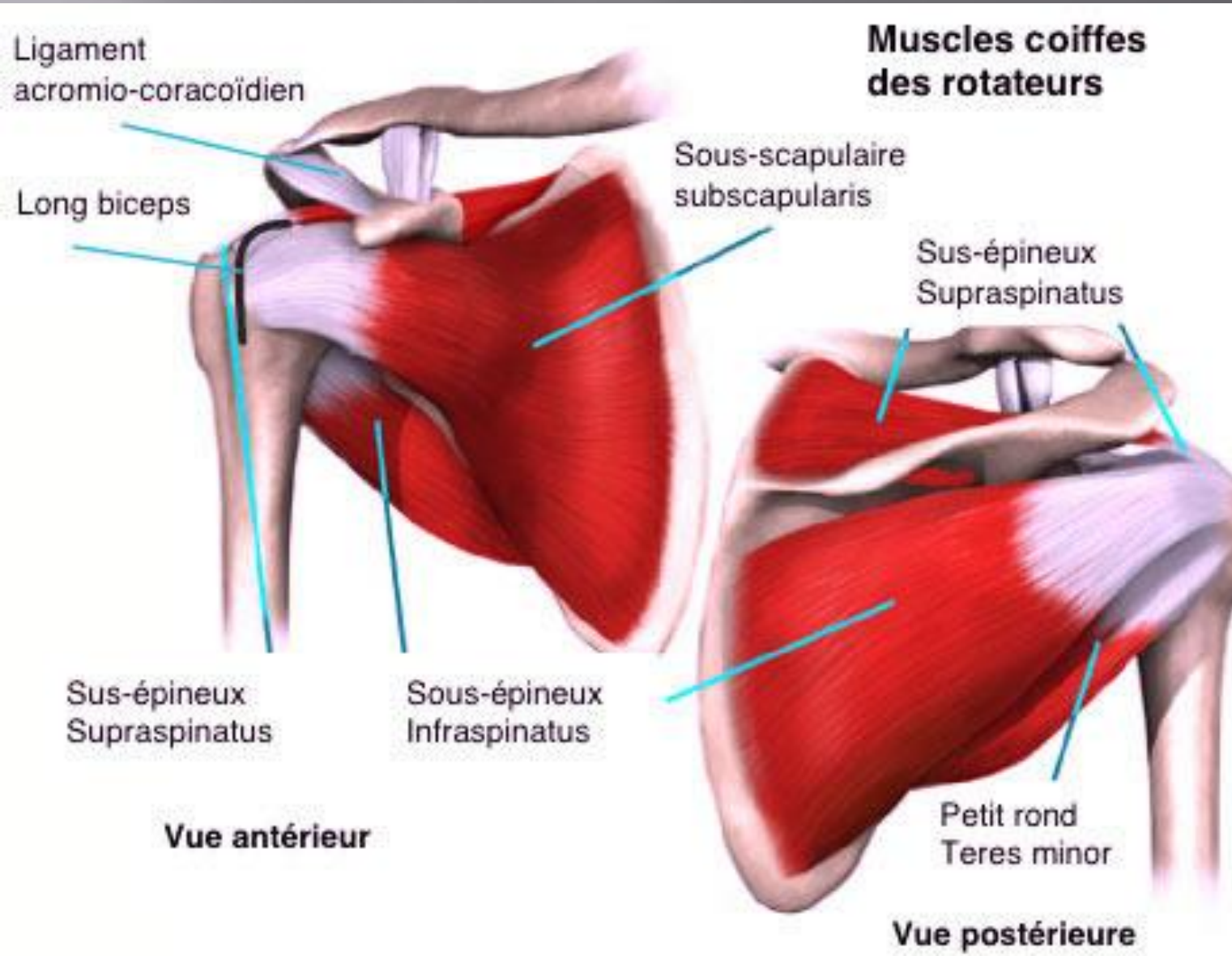
# Partie osseuse



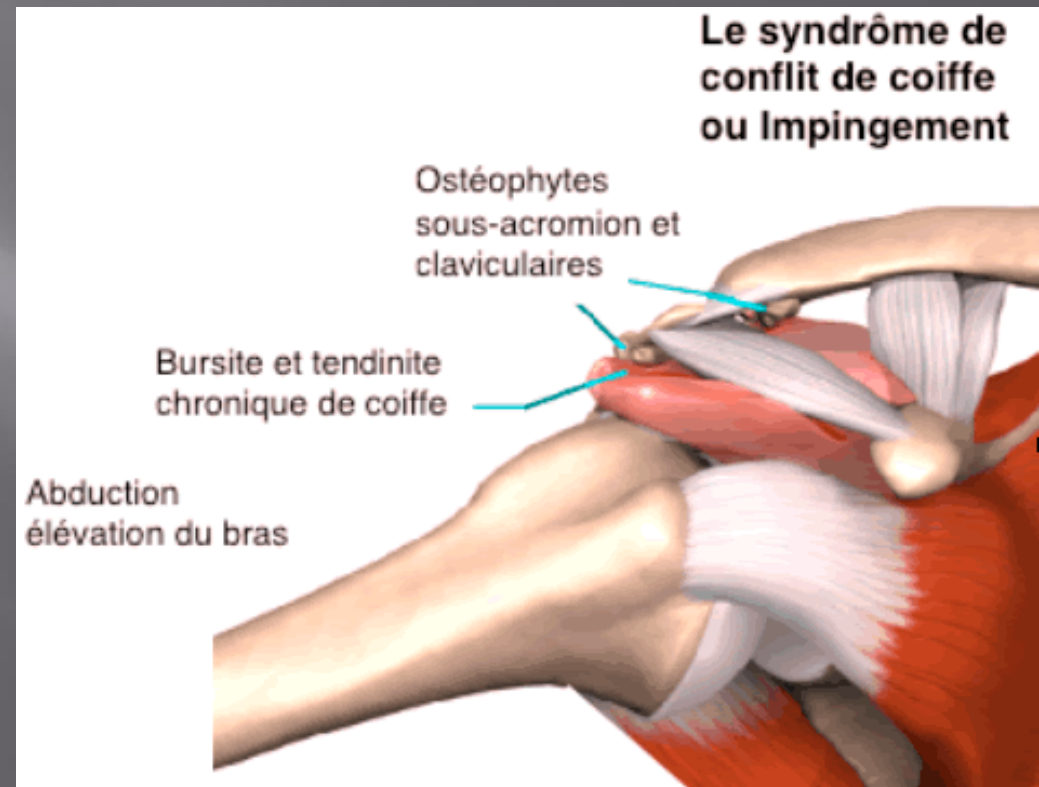
# Partie capsulo-ligamentaire



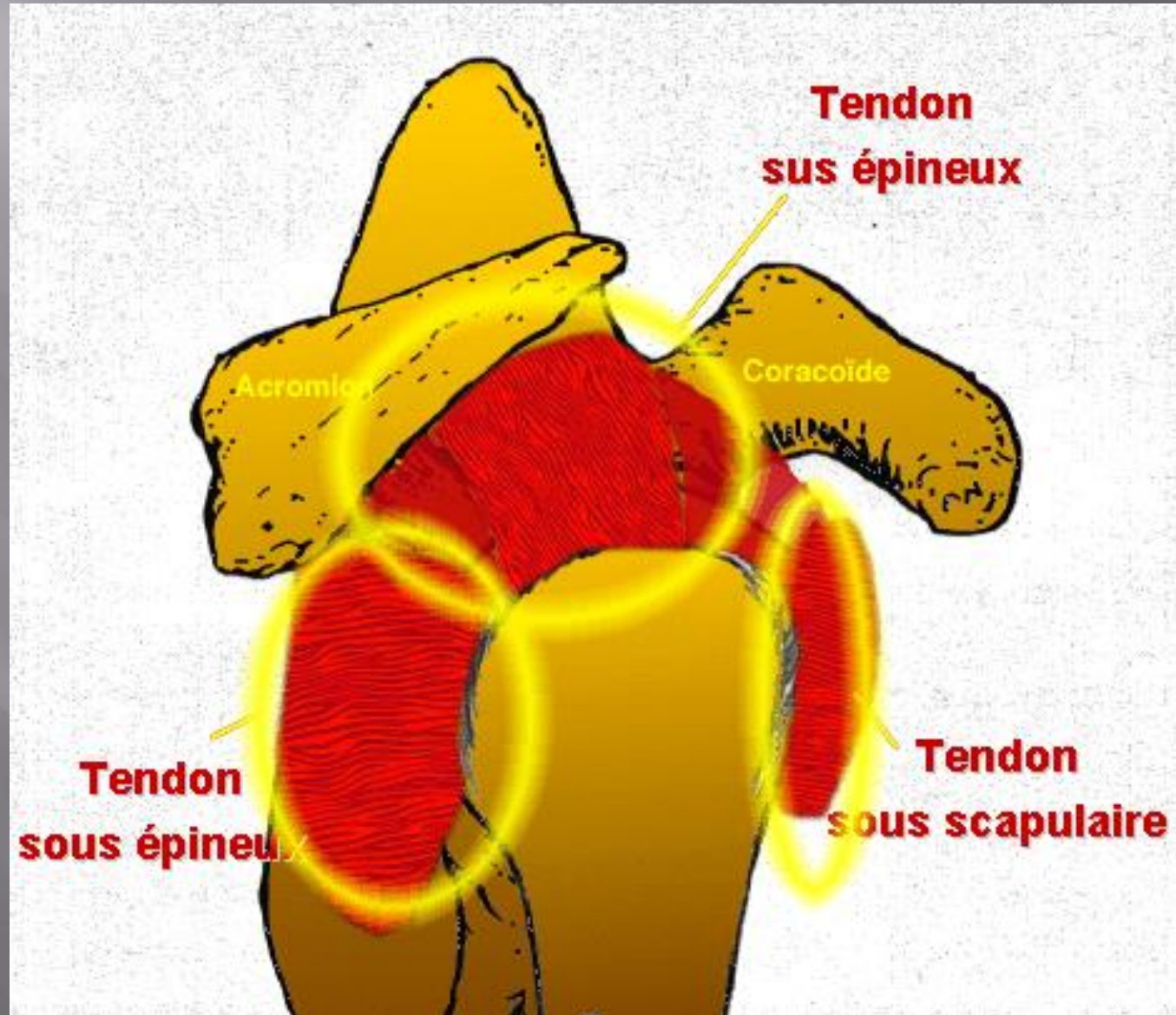
# Partie tendineuse



# Espace sous-acromial



# Coiffe des rotateurs



# Conséquence clinique

PSH---→ NON!!!! , plus jamais à partir de ce jour!!!!

# Mettre un nom sur la pathologie

- ▣ Espace sous-acromial: conflit sous-acromial, bursite sous-acromiale
- ▣ Coiffe des rotateurs: tendinopathie du sus- du sous-épineux ou du sous-scapulaire, tendinite ou déchirure
- ▣ Capsule: capsulite rétractile
- ▣ Articulation gléno-humérale: arthrose

# Qu'allez vous rencontrer?

- ▣ Bursite sous-acromiale
- ▣ Arthropathie acromio-claviculaire
- ▣ Lésion de coiffe
- ▣ Capsulite
- ▣ Omarthrose (centrée-excentrée)
- ▣ Instabilités (antérieure, postérieure)
- ▣ Epaulés neurologiques: nerf axillaire, nerf supra-scapulaire, nerf thoracique long, Parsonage-Turner,

# Ce qui est important

▣ « L'histoire clinique »

Aigu?, chronique?

Traumatique?

« Tranche de vie »

L'examen clinique



# Examen clinique

Sus-épineux




Sous-épineux



# Moins connu: le sous-scapulaire



Gerber test



Belly press test



# Capsule

- ▣ Capsulite rétractile
- ▣ Diagnostic clinique!!!!
- ▣ Mobilité passive = Mobilité active
- ▣ Evolution quasi toujours bonne mais....18 mois en moyenne

# Articulation gléno-humérale

- ▣ Arthrose centrée
- ▣ Arthrose décentrée= suite à lésion de la partie haute de la coiffe

# Examens complémentaires

- ▣ Radiographie standard de l'épaule

- ▣ Si doute sur la coiffe:

Echographie: peu contributif sans examen clinique, opérateur dépendant, mais PAS INVASIF ET PEU COUTEUX !!

**Arthroscanner** ou arthroRMN, PAS DE RMN SANS INJECTION

- ▣ EMG

# Traitement

- ▣ Médicamenteux
- ▣ Kiné
- ▣ « Alternative? »
- ▣ Chirurgie: à priori non!!!

**MERCI!!!!**